


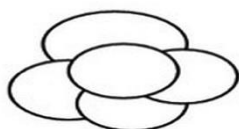
MRI/MRCP

- Képkalkotó ideje** (nn/hh/éééé):/...../.....
- Epehólyag gyulladás:** Igen vagy Nem vagy Bizonytalan
- Epehólyag-kövesség:** Igen vagy Nem vagy Bizonytalan
Ha igen, darab és méret (legnagyobb):mm
- Epehólyag polyp:** Igen vagy Nem vagy Bizonytalan
Átmérő (legnagyobb):mm
- Dilatált közös epevezeték:** Igen vagy Nem vagy Bizonytalan
Átmérő:mm
- Dilatált intrahepaticus epeutak:** Igen vagy Nem vagy Bizonytalan
- Peripancreaticus fluidum:** Igen vagy Nem vagy Bizonytalan
- Oedemás pancreas:** Igen vagy Nem vagy Bizonytalan
- Megnagyobbodott pancreas:** Igen vagy Nem vagy Bizonytalan
Ha igen: Diffúzan Szegmentális (fej test farok)
- Atrophiás pancreas:** Igen vagy Nem vagy Bizonytalan
- Irreguláris pancreas kontúr:** Igen vagy Nem vagy Bizonytalan
- Elmosódott pancreas kontúr:** Igen vagy Nem vagy Bizonytalan
- Akut pancreatitis:** Igen vagy Nem vagy Bizonytalan
- Krónikus pancreatitis:** Igen vagy Nem vagy Bizonytalan
- Dilatált pancreas vezeték (PD):** Igen vagy Nem vagy Bizonytalan
Átmérő (fej-test-farok):-.....-..... mm
Ha dilatált: Diffúzan Szegmentális (fej test farok)
- Pancreas vezeték kövesség:** Igen vagy Nem vagy Bizonytalan
Méret:mm Darab:
- Pancreatic cystosus neoplasztikus térfoglalás:** Igen vagy Nem vagy Bizonytalan
Darab:
Unifokális vagy Multifokális

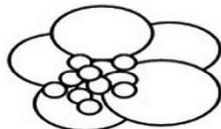
Méret (legnagyobb): mm
 Domináns elváltozás elhelyezkedése: fej or test or fark
 Multilobularitás: Igen vagy Nem vagy Bizonytalan
 Lobulosok száma:
 Multilobularitás típusa
 Mikrocyctosus Makrocyctosus Kevert Szolid




Microcystic type



Macrocytic type



Mixed type



Solid type

Szeptum: Igen vagy Nem vagy Bizonytalan
 Megvastagodott szeptum vagy Vékony szeptum
 T1: Izointenz Hypointenz Hyperintenz
 T2: Izointenz Hypointenz Hyperintenz
 Szolid komponens/nodusus: Igen vagy Nem vagy Bizonytalan
 Nodusus méret: mm

T1: Izointenz Hypointenz Hyperintenz
 T2: Izointenz Hypointenz Hyperintenz

Megvastagodott cystafal: Igen vagy Nem vagy Bizonytalan
 Ha igen: mm

T1: Izointenz Hypointenz Hyperintenz
 T2: Izointenz Hypointenz Hyperintenz

Centrális fibrotikus heg: Igen vagy Nem vagy Bizonytalan
 T1: Izointenz Hypointenz Hyperintenz
 T2: Izointenz Hypointenz Hyperintenz

Centrális szatellita mintázat: Igen vagy Nem vagy Bizonytalan

Kalcifikáció: Igen vagy Nem vagy Bizonytalan

Ha Igen: Perifériás Centrális

PCN folyadéktartalom:

T1: Izointenz Hypointenz Hyperintenz
 T2: Izointenz Hypointenz Hyperintenz

PCN – PD kommunikáció: Igen vagy Nem vagy Bizonytalan

Ha Igen: oldalági főági

Vaszkuláris érintettség: Igen vagy Nem vagy Bizonytalan

Érintettség szintje: Hozzáfekszik Invázió

AMS VMS AL VL TC VP

Lymphadenopáthia: Igen vagy Nem vagy Bizonytalan

Látható nyirokcsomó	Peripancreaticus	Mesenterióális	Paraaorticus
	Igen vagy Nem	Igen vagy Nem	Igen vagy Nem

MRI/MRCP FORM

Elhelyezkedés			
Darab			
Méret (legnagyobb)	mm	mm	mm

Szinkron tumor: Igen vagy Nem

Ha Igen:

Egyéb említésre méltó:

.....
.....
.....
.....